

Syndrome MRKH

Aspect médical

Dr K. Morcel

*Département d'Obstétrique Gynécologie et Médecine de la Reproduction
CHU Anne de Bretagne, Rennes*

*CNRS – UMR 6061 « Génétique et développement »
Faculté de Médecine de Rennes*

Synonymes...

- Mayer Rokitansky Küster Hauser
- Syndrome de Rokitansky
- Association MURCS
- MRKH de type I, de type II
- Aplasie utéro-vaginale

Définition

- Fréquence : 1 femme sur 4500
- Absence d'utérus et d'une partie du vagin
- Développement normal des signes de féminité à l'adolescence
- Chromosomes sexuels = féminins (XX)
- ± associé à d'autres anomalies

Comment y penser ?

➤ **1^{er} signe : aménorrhée primaire**

→ l'adolescente n'a toujours pas de règles alors que les autres signes de féminité sont apparus (développement des seins, pilosité)

Comment y penser ?

➤ 2^{ème} signe : rapports sexuels difficiles

→ les organes génitaux extérieurs sont féminins avec présence des petites et grandes lèvres, du clitoris. Le vagin est très petit ou absent (cupule). La pénétration est impossible ou douloureuse.

Deux aspects cliniques

➤ type I (séquence de Rokitansky) :

- Aplasie utérine totale
- Trompes normales
- Cupule vaginale
- Pas d'autres malformations

➤ type II (MURCS) :

- Hypoplasie utérine
- Anomalies tubaires
- Cupule vaginale
- ± autres malformations

Malformations associées

➤ Rénales (40-60%) +++

- Agénésie unilatérale +++
- Malposition : en position pelvienne, en fer à cheval
- Hypoplasie rénale

➤ Osseuses +++

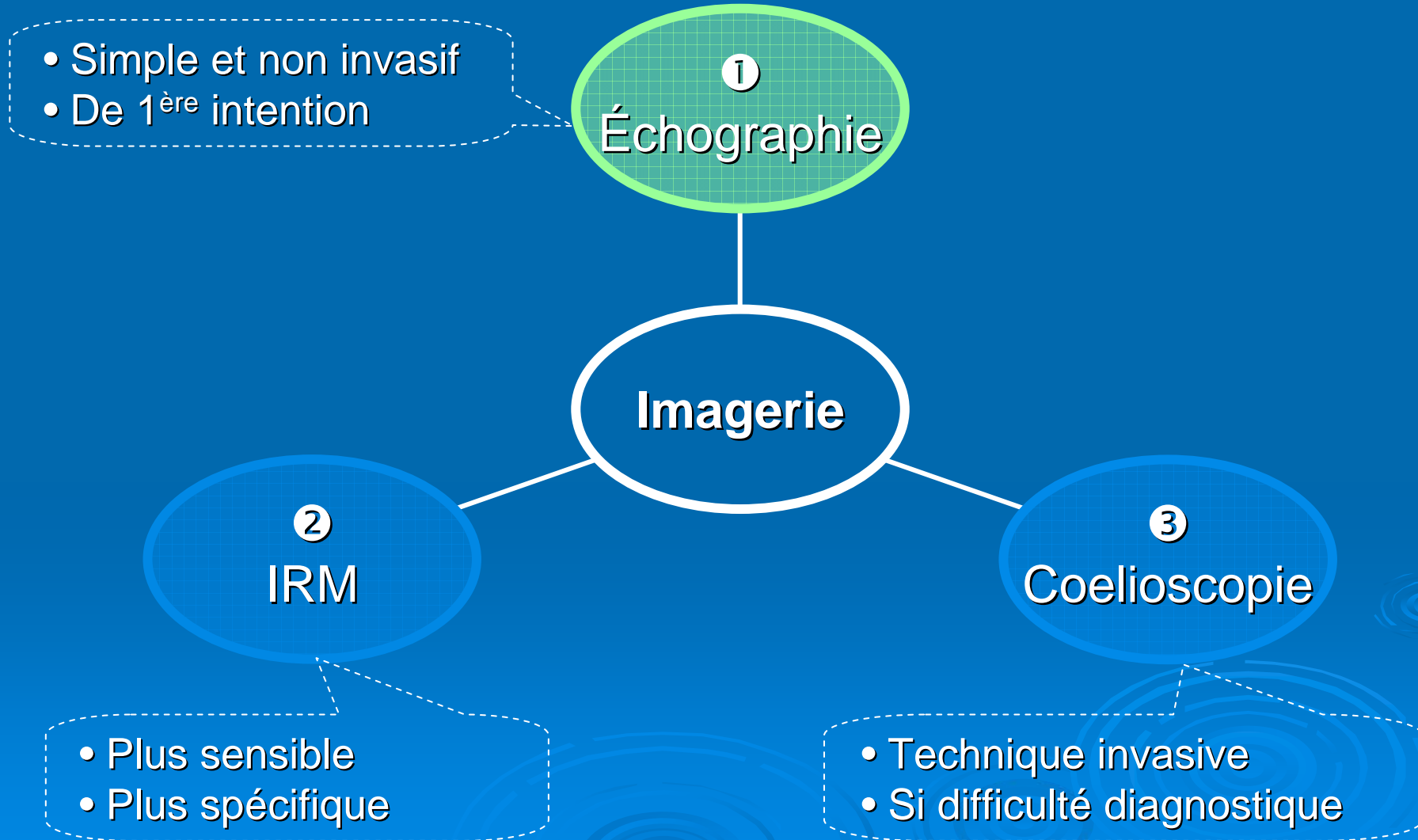
- Du rachis (cervicales ++): scoliose, hémivertèbre, fusion vertébrale, syndrome de Klippel-Feil, agénésie ou malformation costale, spina bifida
- Des extrémités et de la face

➤ Troubles auditifs (rares)

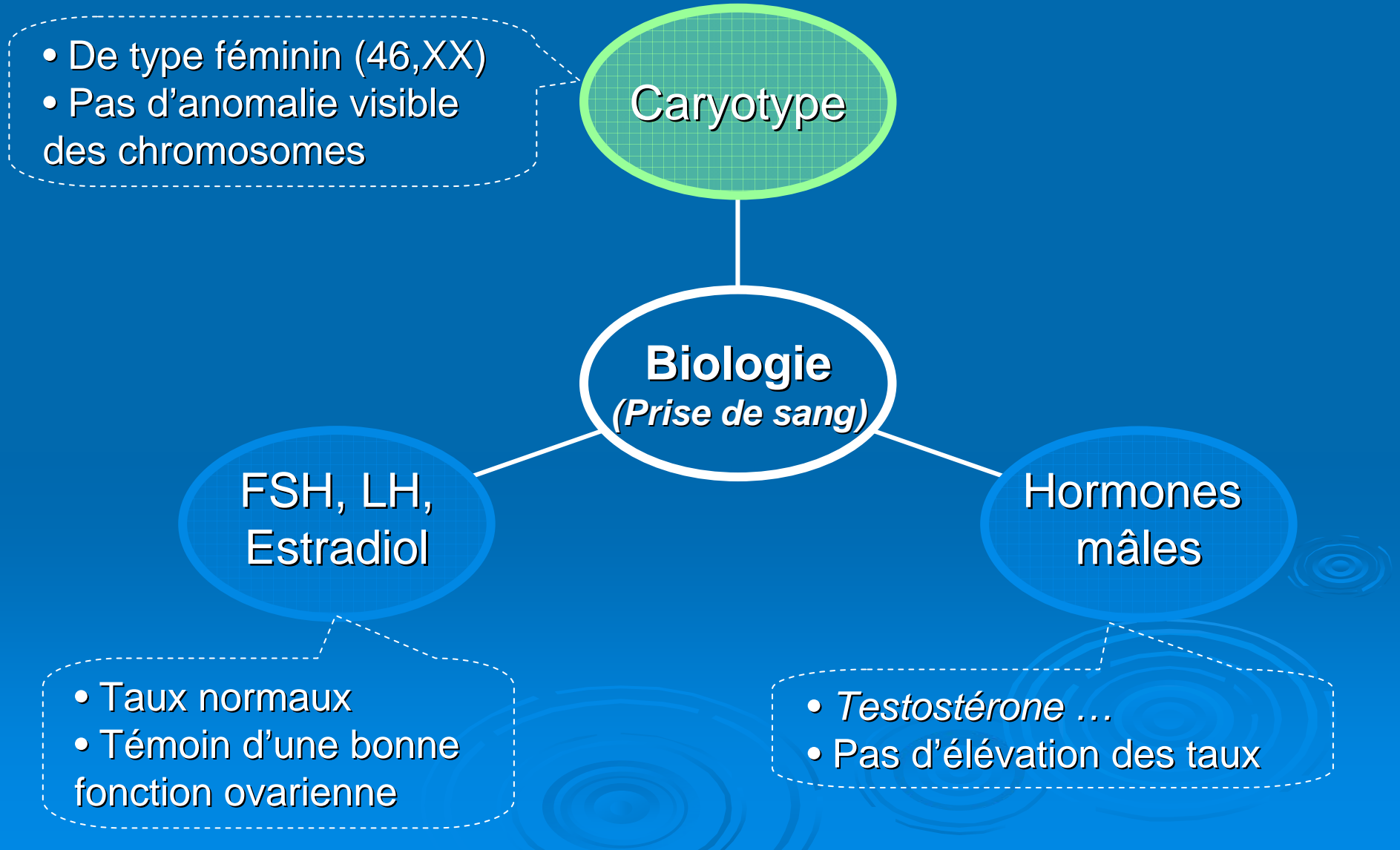
➤ Cardiaques (rares)

➔ **MURCS** (Müllerian Renal Cervical Somite)

Quels sont les examens demandés ?



Quels sont les examens demandés ?



Quels sont les examens demandés ?

Anomalies associées ?

Reins :

- Échographie abdominale
- Uroscanner

Squelette :

- Radios de la colonne vertébrale

Auditif :

- Audiogramme

Cœur :

- Échographie cardiaque

Diagnostic différentiel

	MRKH/ MURCS	Atrésie vaginale isolée	Syndrome WNT4	Syndrome d'insensibilité aux androgènes
Vagin	Absent	Absent	Absent	Présent
Utérus	Absent	Présent	Absent	Absent
Gonades	Ovaires	Ovaires	Gonades masculinisées	Testicules
Dvpt mammaire	Normal	Normal	Normal	Normal
Pilosité pubienne	Normale	Normale	Normale	Peu développée
Hyper- androgénie	Non	Non	Oui	Non
Caryotype	46, XX	46, XX	46, XX	46, XY

Prise en charge du MRKH

Deux objectifs

Avoir une vie sexuelle épanouie

- Ne rien faire
- Création d'un néovagin

Projet de maternité

- GPA
- Adoption

Prise en charge médicale de l'aplasie vaginale

- Principe : création d'un néovagin
- Procédés : non opératoire ou chirurgical
- Quand faire cette démarche :
 - Diagnostic certain, expliqué et compris par la jeune femme
 - Ne rien imposer
 - A l'initiative de la jeune fille ou de la femme
 - Lorsque la jeune fille est suffisamment mature physiquement et psychologiquement

Prise en charge médicale de l'aplasie vaginale

- Méthode de Franck
(non opératoire)
- Méthodes chirurgicales
 - Technique de Vecchiatti
 - Colpoplastie sigmoïdienne
 - Dédoublément des petites lèvres
 - Technique de Mc Indoe
 - Méthode de Davydov

⇒ Comment choisir ?

Méthode de Franck

- Dilatation par pression sur la cupule vaginale
- Séances de 20 minutes deux fois/jour pendant 3-6 mois
- Coaching par le médecin, infirmières, d'autres femmes MRKH
- Proposée lorsque la profondeur de la cupule vaginale est $>$ à 2-4 cm



Technique de Vecchietti

- Méthode semi-chirurgicale
- Une traction par un porte-fil sur une bille placée à l'extérieur de la cupule vaginale va permettre la formation du vagin

Méthodes chirurgicales

➤ **Dédoublement des petites lèvres**

- Utilisation des petites lèvres pour reconstruire le vagin
- Dans certains cas particuliers

➤ **Colpoplastie sigmoïdienne**

- Section d'intestin grêle qui va être transplantée pour former le vagin

➤ **Technique de Mc Indoe**

- Utilisation d'une greffe de peau (prélevée au niveau de la cuisse)

➤ **Méthode de Davydov**

- Utilisation du péritoine


Proposées lorsque les traitements les moins « lourds » sont exclus

Merci

- Aux associations de patientes



*Association MRKH
(Mireille)*



*Association CLARADOC
(Clara)*



*Association MAIA
(Laure)*

- Aux médecins et chercheurs du réseau

